

**LITERATURE REVIEW: PENGARUH EKSTRAK  
DAUN CIPLUKAN (*Physalis Angulata Linn.*)  
TERHADAP KERUSAKAN GLOMERULUS GINJAL  
PADA TIKUS PUTIH (*Rattus Norvegicus*)**

Navira Yulianti B.<sup>1</sup>, Yuyun Nailufar<sup>2</sup>, Wahid Syamsul Hadi<sup>3</sup>

[navirayulianti29@gmail.com](mailto:navirayulianti29@gmail.com)<sup>1</sup>

Universitas 'Aisyiyah Yogyakarta

**ABSTRAK**

Sekitar 10% dari populasi global di seluruh dunia menderita penyakit ginjal kronis, yang merupakan masalah kesehatan umum. World Health Organization (WHO) menyatakan bahwa 850.000 orang meninggal akibat penyakit ginjal kronis setiap tahun. Berdasarkan data, gagal ginjal kronik menduduki peringkat ke-10 sebagai penyebab kematian tertinggi di seluruh dunia. Di Indonesia, 19,33% penderita gagal ginjal kronik menjalani hemodialisis. Provinsi DKI Jakarta memiliki prevalensi tertinggi untuk hemodialisis, yaitu 38,71%, sementara prevalensi terendah terdapat di Provinsi Maluku Utara dengan angka 4,88%. Ekstrak daun ciplukan mengandung senyawa aktif seperti alkaloid, flavonoid, polifenol, dan saponin yang berperan penting dalam meregenerasi sel-sel ginjal, terutama glomerulus, dengan cara memperbaiki kerusakan yang terjadi. Zat-zat tersebut memiliki fungsi sebagai antioksidan yang melawan proses peroksidasi lipid, serta memiliki efek antiinflamasi dan antidiabetes. Penelitian ini bertujuan untuk mengetahui pengaruh ekstrak daun ciplukan (*Physalis angulata Linn.*) terhadap histopatologi glomerulus ginjal tikus putih (*Rattus norvegicus*). Penelitian ini menggunakan metode literature review yang dilakukan dari beberapa sumber data diantaranya Google scholar, Pubmed, dan ResearchGate dengan menggunakan kata kunci pola PICO. Ekstrak daun ciplukan juga terbukti efektif dalam menurunkan kadar glukosa darah terutama pada dosis 150 mg/KgBB dengan penurunan sebesar 70,5% pada hari ke-14, mendekati efektivitas kontrol positif (glibenklamid). Namun, dosis yang terlalu tinggi (500-1000 mg/KgBB) dapat memicu kerusakan ginjal, seperti peningkatan Blood Urea Nitrogen (BUN) dan kreatinin, serta tanda inflamasi. Penggunaan ekstrak daun ciplukan sebaiknya dilakukan dalam dosis rendah hingga sedang untuk memaksimalkan manfaat dan menghindari efek toksik, terutama pada penggunaan jangka panjang.

**Kata Kunci :** Ekstrak Daun Ciplukan, Kerusakan Glomerulus Ginjal, Tikus Putih.

**ABSTRACT**

About 10% of the global population worldwide suffers from chronic kidney disease, which is a common health problem. The World Health Organization (WHO) states that 850,000 people die from chronic kidney disease every year. Based on data, chronic kidney failure is ranked 10th as the highest cause of death worldwide. In Indonesia, 19.33% of chronic kidney failure sufferers undergo hemodialysis. DKI Jakarta Province has the highest prevalence of hemodialysis, that is 38.71%, while the lowest prevalence is in North Maluku Province with a figure of 4.88%. Golden Berry leaf extract contains active compounds such as alkaloids, flavonoids, polyphenols and saponins which play an important role in regenerating kidney cells, especially the glomerulus, by repairing the damage that has occurred. These substances function as antioxidants that fight the lipid peroxidation process, and have anti-inflammatory and anti-diabetic effects. This study aims to determine the effect of Golden Berry leaf extract (*Physalis angulata Linn.*) on the histopathology of kidney glomeruli of white rats (*Rattus norvegicus*). This research performed a literature review method carried out from several data sources including Google Scholar, Pubmed, and ResearchGate using the PICO pattern keyword. Golden Berry leaf extract was also proven to be effective in reducing blood glucose levels, especially at a dose of 150 mg/KgBW, with a reduction of 70.5% on day 14, approaching the effectiveness of the positive control (glibenclamide). However, doses that were too high (500-1000 mg/KgBW) could trigger kidney damage, such as increases in Blood Urea Nitrogen (BUN) and creatinine, as well as signs of inflammation. The use of Golden Berry leaf extract should be done in low to medium doses to maximize benefits and avoid toxic effects, especially in long-term use.

**Keywords:** Golden Berry Leaf Extract, Kidney Glomerulus Damage, White Rat.

## PENDAHULUAN

Sekitar 10% populasi global, di seluruh dunia menderita penyakit ginjal kronis, yang merupakan masalah kesehatan umum. Insiden gagal ginjal kronis semakin meningkat. Sering kali ketika didiagnosis, gagal ginjal kronis sudah dalam keadaan lanjut dan memerlukan terapi pengganti ginjal atau dialisis. Salah satu masalah kesehatan yang semakin meningkat di seluruh dunia adalah gagal ginjal kronis. World Health Organization (WHO) menyatakan bahwa 850.000 orang meninggal akibat penyakit ginjal kronis setiap tahun. Berdasarkan data, gagal ginjal kronik menduduki peringkat ke-10 sebagai penyebab kematian tertinggi di seluruh dunia (Syahputra, et al., 2022).

Jumlah kasus gagal ginjal di Indonesia sangat tinggi. Sebuah survei yang dilakukan oleh perhimpunan nefrologi Indonesia (Pernefri) melaporkan bahwa sekitar 12,5 persen dari populasi, atau 25 juta orang di Indonesia, mengalami penurunan fungsi ginjal. Jumlah penderita gagal ginjal di Indonesia diperkirakan meningkat dari 19.612 menjadi 100.000 dari tahun 2014 hingga 2019. Terdapat 713.783 orang di Indonesia menderita gagal ginjal kronik, atau 0,38% dari 252.124.458 orang di Indonesia, menurut data RISKESDAS (2018). Di Indonesia, 19,33% penderita gagal ginjal kronik menjalani hemodialisis. Provinsi DKI Jakarta memiliki prevalensi tertinggi untuk hemodialisis, yaitu 38,71%, sementara prevalensi terendah terdapat di Provinsi Maluku Utara dengan angka 4,88% (Erpiyana, 2024).

Di Indonesia, penggunaan tanaman ciplukan sebagai obat tradisional sudah cukup dikenal luas, tanaman obat dan ekstrak tanaman dianggap sebagai tulang punggung pengobatan tradisional. Tanaman obat digunakan dalam pencegahan dan pengobatan berbagai penyakit, terutama penyakit tidak menular dan penyakit kronis (Wirawan, 2018). Tanaman ciplukan yang habitatnya di daerah tropis ini sebelumnya telah diteliti dengan uji *in vitro* menggunakan ekstrak etanol daun ciplukan. Hasil uji tersebut menunjukkan adanya aktivitas sebagai antiradang sendi dan antiinflamasi. Aktivitas sebagai antiinflamasi diduga karena adanya kandungan alkaloid, flavonoid, dan saponin dengan persentase penghambatan denaturasi protein sebesar 68,9% (ekstrak metanol), 82,9% (ekstrak etanol), dan 73,7% (ekstrak air) dengan kontrol positif natrium diklofenak yang memiliki persentase penghambatan 92,20% (Putri, et al., 2021).

Daun ciplukan memiliki efek farmakologi yang tidak hanya terbatas pada satu sistem tubuh, tetapi juga mempengaruhi berbagai sistem, seperti sistem imun (anti-inflamasi, anti-virus), sistem endokrin (anti-diabetes), serta sistem ekskresi (diuretik, proteksi ginjal). Menjadikannya lebih serbaguna dibandingkan tanaman lain yang mungkin lebih spesifik dalam penggunaannya, misalnya sambiloto (*Andrographis paniculata*) lebih fokus pada anti-inflamasi dan anti-bakteri, sedangkan daun kumis kucing (*Orthosiphon aristatus*) dikenal lebih sebagai diuretik. Daya tarik utama daun ciplukan adalah efeknya yang kuat pada perlindungan ginjal. Tanaman seperti daun kumis kucing (*Orthosiphon aristatus*) dan daun seledri (*Apium graveolens*) juga memiliki sifat diuretik dan mendukung kesehatan ginjal, ciplukan memiliki potensi tambahan dalam meregenerasi sel ginjal yang rusak dan melindungi organ ini dari efek zat toksik, sehingga relevansinya lebih luas dalam pengobatan penyakit ginjal. Daun ciplukan telah digunakan dalam pengobatan tradisional, penelitian modern tentang tanaman ini masih relatif terbatas jika dibandingkan dengan tanaman lain seperti sambiloto dan kumis kucing, yang telah diteliti secara luas dalam konteks pengobatan herbal. Keterbatasan penelitian ini menjadikan ciplukan sebagai pilihan menarik untuk dieksplorasi lebih lanjut karena peluang untuk menemukan aplikasi baru sangat luas dalam dunia ilmiah, penelitian terhadap tanaman yang belum banyak dieksplorasi sering kali memberikan temuan-temuan baru yang signifikan.

Ekstrak dari daun ciplukan dapat mempengaruhi gambaran histopatologi ginjal tikus. Hal ini memungkinkan bagian ginjal yang berfungsi seperti nefron (terdiri dari glomerulus, tubulus proksimal, dan tubulus distal) untuk meregenerasi sel-sel yang rusak. Kandungan

alkaloid, flavonoid, polifenol, dan saponin dalam ciplukan menyebabkan efek ini. Dengan cara melawan peroksidasi lipid, zat-zat ini bertindak sebagai asupan antioksidan. Tubuh dilindungi dari radikal bebas yang menyebabkan stres oksidatif dan senyawa oksigen reaktif dalam plasma dan sel. Antioksidan memastikan bahwa sel tidak rusak. Oleh karena itu, peneliti tertarik untuk melakukan tinjauan literatur yang secara sistematis merangkum berbagai hasil temuan penelitian yang telah dilakukan mengenai masalah ini.

## METODE

Penelitian ini menggunakan metodologi kualitatif dengan sumber data sekunder. Hasil pencarian dari jurnal nasional dan internasional yang dapat diakses dalam bentuk teks lengkap dipilih untuk penelitian ini. Publikasi jurnal yang dipilih tidak lebih dari sepuluh tahun terakhir dan mengandung kata kunci pencarian dalam judul atau ringkasan penelitian.

Metode pencarian berbasis klinis yang digunakan membantu tenaga kesehatan dalam mencari literature. Metode PICO terdiri dari 4 unsur: P (Population, Patient, Problem), I (Intervention), C (Compare), dan O (Outcome). Penggunaan metode PICO dapat memudahkan dalam pencarian literatur sesuai penelitian kita berdasarkan kriteria inklusi dan eksklusi yang sudah dibuat. Dilakukan pencarian judul secara menyeluruh dari database tersebut menggunakan kata kunci teridentifikasi.

Tabel 1. Pola Kata Kunci Penelitian

PICO	Kata Kunci
<b>P (Population, Patient, Problem)</b>	Tikus putih ( <i>Rattus norvegicus</i> ).
<b>I (Intervensi)</b>	Ekstrak daun ciplukan ( <i>Physalis angulata</i> Linn.).
<b>C (Comparison)</b>	Kontrol negatif yang tidak diberi perlakuan apapun.
<b>O (Outcome)</b>	Kerusakan glomerulus ginjal yang diukur melalui analisis histopatologi dan fungsi ginjal.

PICO merupakan suatu metode pencarian berbasis klinis yang digunakan untuk membantu dalam mencari literature. Penentuan penggunaan PICO tersebut didasarkan pada sumber rujukan yang akan digunakan, termasuk perpustakaan internasional seperti Google Scholar, Pubmed, dan ResearchGate.

## HASIL DAN PEMBAHASAN

Tabel 2. Matriks Sintesis Literatur

No	Judul Penulis/ Tahun	Tujuan Penelitian	Jenis Penelitian	Populasi/Jumlah Sampel	Hasil
1.	Pengaruh Pemberian Ekstrak Etanol Herba Ceplukan ( <i>Physalis Angulata</i> L.) Terhadap Gangguan Fungsi Ginjal Mencit Putih Jantan/ Oktavia, <i>et al.</i> , (2017)	Penelitian ini bertujuan untuk mengetahui apakah sediaan uji ini mempengaruhi organ ginjal.	Eksperimen tal	Tikus putih jantan berusia 2-3 bulan dengan berat badan 20-30 gram. Ekstrak etanol herba ceplukan ( <i>Physalis angulata</i> L.) digunakan dalam dosis (375, 750 dan 1.500) mg/kg BB.	Hasilnya menunjukkan bahwa sel-sel ginjal yang rusak menjadi lebih baik berkembang. Gambar histopatologi tubulus dan glomerulus menunjukkan hal ini. Bahan uji, senyawa antioksidan yang membantu memperbaiki sel epitel yang rusak, menghasilkan kelompok uji dengan dosis 1500 mg sediaan uji yang mengalami perbaikan terbesar.

2.	Uji Ekstrak Etanol Daun Ciplukan Terhadap Gambar Histopatologi Ginjal Tikus Putih Jantan Diinduksi Streptozotocin/ Wirawan, (2018)	Penelitian ini bertujuan untuk mengetahui bagaimana ekstrak etanol daun ciplukan mempengaruhi histopatologi ginjal tikus putih jantan yang diinduksi streptozotocin.	Eksperimen tal	30 tikus dibagi menjadi enam kelompok, dengan lima tikus di masing-masing. Kelompok 1 (kontrol normal) tidak mendapatkan perawatan, kelompok 2 (kontrol sakit), dan kelompok 3 (kontrol positif) menerima glibenklamid dengan dosis 0,45 mg/kgBB. Selama 21 hari, kelompok 4, 5, dan 6 masing-masing menerima ekstrak daun ciplukan oral dengan dosis 50, 100, dan 150 mg/kgBB.	Perbaikan sel tidak teramati pada dosis 350 mg atau 750 mg. Senyawa metabolit alkaloid, flavonoid, saponin, tanin, dan polifenol ditemukan dalam ekstrak etanol daun ciplukan. Tikus putih jantan yang diinduksi streptozotocin dengan dosis 150 mg/kg BB menunjukkan peningkatan regenerasi organ ginjal, tetapi dosis 50 mg/kg BB dan 100 mg/kg BB tidak menunjukkan peningkatan regenerasi organ ginjal.
3.	Skrining Fitokimia dan Potensi Antidiabetes Ekstrak Etanol Herba Ciplukan ( <i>Physalis angulata L.</i> ) pada Tikus Putih ( <i>Rattus norvegicus</i> ) yang Diinduksi Aloksan/ Maliangkay, et al., (2019)	Penelitian ini bertujuan untuk mengetahui ekstrak etanol herba ciplukan ( <i>Physalis angulata L.</i> ) Sebagai antidiabetes pada tikus putih ( <i>Rattus norvegicus</i> ) yang diinduksi aloksan melalui injeksi intraperitoneal dan membandingkannya dengan glibenklamid.	Eksperimen tal	5 kelompok, aquadest diberikan sebagai kontrol normal, aloksan sebagai kontrol negatif, aloksan dan glibenklamid sebagai kontrol positif, dan ekstrak etanol tanaman ciplukan diberikan dengan dosis 150 mg/kg BB dan 300 mg/kg BB. Glukosa darah diukur pada hari ke-7, hari ke-14, dan (tiga hari setelah induksi).	Hasil penelitian menunjukkan ekstrak ciplukan ( <i>Physalis angulata L.</i> ) memiliki kemampuan untuk mengurangi glukosa darah. Dosis 150 mg/Kg BB memiliki persentase penurunan kadar glukosa darah sebesar 14,1% pada hari ke-7 dan 70,5% pada hari ke-14. Senentara itu, dosis 300 mg/Kg BB menunjukkan penurunan sebesar 21,8% dan 69,5% pada hari yang sama. Dosis 150 mg/kg BB lebih efektif sebagai antidiabetes.
4.	<i>Combination</i>	Penelitian ini	Eksperimen	4 kelompok tikus	Hasil penelitian

	<i>Effect of Cecendet (Physalis angulata L.) Extract and Methylprednisolone in Reducing Inflammation and Improving Renal Functions in Pristane-induced Lupus Rat Models/ Sheba, et al., (2019)</i>	bertujuan menguji khasiat ekstrak ( <i>Physalis angulata L.</i> ) terhadap radang, urinalisis, dan kadar kreatinin serum dalam penggunaan tunggal dan kombinasi dengan <i>metilprednisolon</i> . pada model tikus lupus yang diinduksi pristana	tal	betina yang digunakan yaitu kelompok normal, kelompok kontrol, kelompok ekstrak etanolik 62,5 mg/kg BB, dan kelompok yang diberi ekstrak etanolik 62,5 mg/kg BB yang dikombinasikan dengan 0,36 mg/kg BB <i>metilprednisolon</i> selama enam minggu, diikuti dengan tiga puluh hari diinduksi pristine 0,5 mL.	menunjukkan bahwa pemberian ekstrak etanolik ciplukan ( <i>Physalis angulata L.</i> ) secara tunggal maupun kombinasi dengan <i>metilprednisolon</i> dapat menghambat inflamasi serta menurunkan kadar proteinuria dan kreatinin serum bila dibandingkan dengan kelompok kontrol.
5.	<i>Vasoprotective Effect Of Physalis Angulata L. Leaf Water Extract On Kidney Of Nω-Nitro-L-Arginine Methyl Ester-Induced Endothelial Dysfunction Rat Model/ Febianti, &amp; Soeharto (2019)</i>	Penelitian ini bertujuan untuk menyelidiki efek ekstrak air daun ciplukan, yang mengandung <i>physalin</i> , <i>withanolides</i> , dan flavonoid pada penjernihan pembuluh darah, stres oksidatif, dan inflamasi pada ginjal tikus wistar yang diinduksi <i>L-NAME</i> .	Eksperimen tal	25 ekor tikus wistar jantan dibagi menjadi 5 kelompok yang sama (kontrol normal: 40 mg / kg / hari, kelompok <i>L-NAME</i> dan perlakuan I, II, dan III: <i>L-NAME</i> ditambah ekstrak air daun ciplukan dengan dosis 500 mg / kg / hari, 1500 mg / kg / hari, dan 2500 mg / kg / hari, masing-masing). Disfungsi endotel diinduksi oleh 40 mg / kg / hari <i>L-NAME</i> secara intraperitoneal. Perawatan berlangsung selama 15 hari.	Pengaruh ekstrak air daun <i>Physalis angulata L.</i> , terhadap kepadatan pembuluh darah ginjal, dosis 1 (500 mg/kgBB/hari) dan dosis 2 (1500 mg/kgBB/hari) dapat meningkatkan jumlah pembuluh darah pada kelompok <i>L-NAME</i> . Peningkatan dosis ekstrak air daun ciplukan cenderung menurunkan jumlah pembuluh darah pada korteks ginjal dibandingkan dengan dosis 1 (500 mg/kg/hari). Dosis 3 (2500 mg / kg / hari), ada peningkatan yang signifikan.
6.	<i>The Potential Of Ciplukan Leaf Extract (Physalis Angulata L.) To Improve Kidney Function/ Tampie, et al.,</i>	Penelitian ini bertujuan untuk mengetahui potensi ekstrak daun ciplukan ( <i>Physalis</i>	Eksperimen tal	Tikus putih yang digunakan berjumlah 24 ekor dan dibagi menjadi 8 kelompok dengan dosis perlakuan 150mg/kg BB dan 300mg/kg BB.	Ekstrak daun ciplukan dosis 150 (P2) dan 300 mg/kg BB (P3) menunjukkan hasil yang sama dengan tikus kontrol (P1). Kadar ureum dalam darah P4 (pemberian

(2023)	<i>angulata L.</i> ) dalam meningkatkan fungsi ginjal			Perlakuan dilakukan selama 14 sampai 28 hari.	etilen glikol (EG) saja dan sesudahnya diberikan ciplukan (P5 dan P6) meningkat. Peningkatan tertinggi terjadi pada P4 yakni pada kelompok yang hanya mendapat EG. Kombinasi ekstrak etilen glikol dan ciplukan dosis 150 mg/kg BB (P7) dan 300 mg/kg BB (P8) mampu menurunkan kadar ureum darah mendekati kadar ureum normal. Kelompok P7 dan P8, kerusakan akibat induksi EG langsung dapat diatasi dengan pemberian ekstrak ciplukan.
7.	<i>Subacute Toxicity Effects Of Physalis Angulata Leaf Extract On Kidneys And Liver Of Female Wistar Rats/Lestiariyani, (2023).</i>	Penelitian ini bertujuan untuk menyelidiki toksisitas subakut ekstrak <i>Physalis angulata L.</i> , terhadap fungsi dan struktur histologis ginjal dan hati pada tikus wistar betina.	Eksperimen tal	20 ekor tikus wistar betina dengan berat 200-250 gram, dibagi menjadi 4 kelompok yang masing-masing terdiri dari 5 ekor. Kelompok kontrol tidak diobati, tetapi tiga kelompok lainnya menerima ekstrak <i>Physalis angulata L.</i> , dengan dosis 100, 500, atau 1000 mg/kg berat badan. Pengujian toksisitas subakut dilakukan selama 28 hari.	Ekstrak <i>Physalis angulata L.</i> , mengandung kandungan flavonoid sebesar 22,47 mg/g. Dosis 500 atau 1000 mg/kg, ekstrak tersebut menyebabkan diare yang signifikan pada tikus. Tidak ada perbedaan yang signifikan dalam berat organ relatif, atau kadar serum <i>aspartat aminotransferase</i> , alanin <i>transaminase</i> , urea, dan kreatinin. Tidak ada kerusakan yang signifikan pada ginjal dan hati, Tikus yang diobati dengan ekstrak 1000 mg/kg mengalami perubahan histologis ringan, tetapi tidak ada kerusakan ginjal dan hati yang signifikan.
8.	<i>Effect of Ethanol Root Extract of Physalis angulata on Kidney Function</i>	Penelitian ini dirancang untuk menyelidiki efeknya dari	Eksperimen tal	30 tikus albino jantan dibagi secara acak menjadi 6 kelompok yang masing-masing	Hasil penelitian menunjukkan bahwa karbon tetraklorida secara signifikan ( $p < 0,05$ )

<p><i>Biomarkers Following Carbon Tetrachloride (CCl4) Induced Toxicity in /Albino Rats Solomon &amp; J.J. Adanu, (2023)</i></p>	<p><i>Physalis angulata L., pada stres oksidatif yang diinduksi CCl4.</i></p>	<p>terdiri dari 5 tikus. Kelompok 1 dan 2 diberi pakan normal dengan saline normal setiap hari. Kelompok standar 3 diberikan obat referensi (<i>Silymarin</i> 100 mg/kg) sehari-hari. Kelompok uji 4,5,6 menerima dosis harian 100, 200 dan 500 mg/kg berat badan ekstrak akar etanol <i>Physalis angulata L.</i>, ekstrak dan obat rujukan diberikan melalui intubasi oral selama 14 hari.</p>	<p>memperburuk fungsi ginjal tikus. Terlihat pada tingginya biomarker fungsi ginjal seperti asam urat, ureum, dan kreatinin pada kelompok kontrol positif. Produk peroksidasi lipid seperti <i>malondialdehid</i> dan lipid <i>hidroperoksida</i> meningkat secara signifikan (<math>p &lt; 0,05</math>) pada kontrol positif bila dibandingkan dengan kontrol normal, kontrol standar (<i>silymarin</i>) dan semua kelompok uji. Ekstrak akar etanol dari <i>Physalis angulata L.</i>, dan obat standar (<i>silymarin</i>) secara signifikan melindungi ginjal dari stres oksidatif yang disebabkan oleh CCl4.</p>	
<p>9. Uji Aktivitas Antidiabetes Kombinasi Ekstrak Etanol Daun Ciplukan (<i>Physalis angulata L.</i>) dan Madu Hutan Terhadap Mencit Putih Jantan yang Diinduksi Streptozotocin / Azizah, <i>et al.</i>, (2024)</p>	<p>Penelitian ini bertujuan untuk menguji efek kombinasi ekstrak etanol daun ciplukan (<i>Physalis angulata L.</i>) dan madu pada tikus putih jantan yang diberikan Streptozotocin (STZ).</p>	<p>Eksperimental</p>	<p>5 kelompok perlakuan, yaitu <i>polysorbate</i> 80 sebagai kontrol negatif, <i>metformin</i> 65 mg/kgBB sebagai pembanding, kombinasi dari ekstrak daun ciplukan dan ekstrak etanol daun ciplukan dan madu hutan (EDCMH) 35 mg/kgBB dan 0,7 g/kgBB, kombinasi (EDCMH) 70 mg/kgBB dan 0,7 g/kgBB, dan kelompok kombinasi (EDCMH) 105 mg/kgBB dan 0,7 g/kgBB. secara peroral dengan</p>	<p>Hasil persentase penurunan pada hari ke-7 untuk kelompok perlakuan kombinasi (EDCMH) 35 mg/kgBB dan 0,7 g/kgBB, kombinasi (EDCMH) 70 mg/kgBB dan 0,7 g/kgBB, dan kombinasi (EDCMH) 105 mg/kgBB berturut-turut sebesar 32,28%, 36,44%, dan 44,06%. Hasil ini menunjukkan bahwa kelompok perlakuan kombinasi (EDCMH) 105 mg/kgBB dan 0,7 g/kgBB sebanding dengan kelompok <i>metformin</i>. Kelompok kombinasi I, yaitu kombinasi (EDCMH) 35 mg/kgBB dan 0,7</p>

<p>10. <i>The Effect of Giving Ciplukan Herb (Physalis angulata L.) to the Number of Diabetic Nephropathy Glomerulus of Hyperglycemia Rats/ Sulistyowati, et al., (2024)</i></p>	<p>Penelitian ini bertujuan untuk mengetahui pengaruh ciplukan (<i>Physalis angulata L.</i>) ramuan dengan jumlah glomerulus diabetes nefropati hiperglikemi a tikus.</p>	<p>Eksperimen tal</p>	<p>pemberian satu kali sehari selama 7 hari. Menggunakan 1 kelompok kontrol dan 3 kelompok perlakuan. Ketiga kelompok tersebut perlakuan tersebut adalah variasi dosis herba ciplukan yaitu 5 mg/kgBB, 10 mg/kgBB, dan 20 mg/kgBB pada masing-masing kelompok yang diinduksi NIC dengan STZ selama 21 hari.</p>	<p>g/kgBB, efektif menurunkan kadar gula darah puasa . Dodis 10 mg/KgBB didapatkan hasil 22,43 ± 8,04, dan uji ANOVA menunjukkan nilai <math>\rho</math> value sebesar 0,038 menunjukkan bahwa pemberian ciplukan (<i>Physalis angulata L.</i>) berpengaruh terhadap terhadap jumlah glomerulus nefropati diabetik, hasil uji <i>post hoc</i> didapatkan nilai <math>\rho</math> value &lt; 0,05 pada semua kelompok dosis 5 mg/KgBB, 10 mg/KgBB dan 20 mg/KgBB. Streptozotocin (STZ) bersifat nefrotoksik. TGF-<math>\beta</math> adalah salah satu mediator inflamasi kerusakan ginjal. <i>Transforming Growth Factor</i> (TGF-<math>\beta</math>) diketahui dapat meningkatkan sintesis matriks ekstraseluler, menghambat degradasi matriks, dan menyebabkan peningkatan ekspresi TGF-<math>\beta</math> pada ginjal diabetes.</p>
--	---	-----------------------	---	---

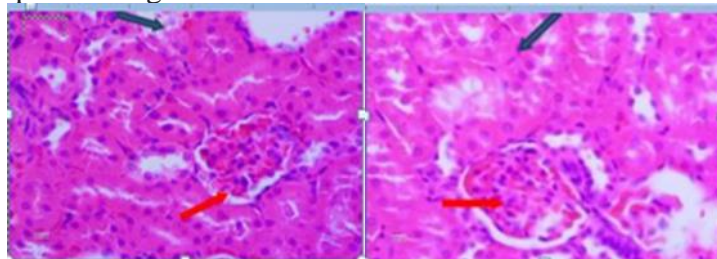
Sebanyak 10 jurnal yang telah direview terkait dengan topik intervensi ekstrak ciplukan terhadap kerusakan glomerulus ginjal pada tikus putih (*Rattus norvegicus*). Penelitian ini menggunakan metode literature review yang keasliannya dapat dipertanggung jawabkan dengan tujuan penelitian. Literature review berisi ringkasan dan temuan dari setiap jurnal yang telah didapatkan, yang disajikan dalam bentuk tabel, kemudian dijelaskan tentang apa yang ada di dalam tabel tersebut dalam bentuk paragraf-paragraf. Literature review yang digunakan kali ini adalah mengenai pengaruh dari ekstrak daun ciplukan (*Physalis angulata* Linn.) terhadap kerusakan glomerulus ginjal pada tikus putih (*Rattus norvegicus*), yang merupakan metode yang dipilih untuk mengetahui efek sitotoksik ekstrak daun ciplukan terhadap glomerulus ginjal.

Proses identifikasi kandungan senyawa kimia dari ekstrak etanol ciplukan telah dilakukan untuk membuktikan bahwa ekstrak yang diperoleh mengandung senyawa alkaloid, flavonoid, dan steroid. Identifikasi terhadap kandungan senyawa kimia ekstrak etanol ciplukan terbukti positif mengandung senyawa-senyawa tersebut. Pernyataan ini sesuai dengan hasil penelitian sebelumnya oleh Sulistyowati, et al., (2024). Ciplukan (*Physalis angulata L.*) memiliki kandungan alkaloid, flavonoid (luteolin), saponin, polifenol, steroid,


asam palmitat, asam stearat, dan vitamin C, senyawa-senyawa aktif yang terkandung di dalam ciplukan antara lain flavonoid, fisalin, polifenol, dan saponin. Solomon, et al., (2023) menjelaskan bahwa berbagai bagian dari tanaman ciplukan telah digunakan oleh banyak pengobat tradisional untuk pengobatan berbagai penyakit termasuk penyakit ginjal. Penelitian ini menunjukkan bahwa ekstrak akar etanol ciplukan dapat digunakan dalam pengelolaan penyakit yang berhubungan dengan ginjal. Oleh karena itu, konsumsi tanaman baik untuk tujuan nutrisi atau terapi direkomendasikan untuk fungsi ginjal yang tepat dan aktivitas antioksidan. Azizah, et al., (2024). Salah satu tanaman yang mengandung antioksidan adalah *Physalis angulata* L., selain kandungan antioksidan ciplukan juga mengandung alkaloid, flavonoid, saponin, steroid/triterpenoid, tanin/polifenol, dan terpenoid. Senyawa kimia yang berkontribusi dalam penurunan glukosa darah adalah terpenoid, yang memiliki sifat sebagai antidiabetes.

Berdasarkan jurnal penelitian Maliangkay, et al, (2019). Penurunan kadar glukosa darah selama perlakuan dengan ekstrak daun ciplukan kemungkinan besar disebabkan oleh kandungan antioksidan, di mana ekstrak dari daun ciplukan memiliki kadar yang sangat tinggi. Kondisi hiperglikemia (tingginya kadar gula dalam darah) dan stres oksidatif yang terjadi selama hiperglikemia menyebabkan kerusakan pada tubulus, yang disebabkan oleh zat-zat toksik yang dihasilkan dari kadar glukosa darah yang tinggi. Karena sel-sel epitel tubulus bersentuhan langsung dengan bahan yang diabsorpsi, sel-sel tubulus ginjal dapat mengalami kerusakan berupa nekrosis. Nekrosis adalah kematian sel dan jaringan di dalam tubuh makhluk hidup dan terlihat jelas pada nukleus. Proses nekrosis diawali dengan kerusakan epitel tubulus akibat kontak dengan zat-zat toksik.

Wirawan (2018) menjelaskan bahwa periode hiperglikemia meningkatkan tekanan kerja pada sel tubulus proksimal untuk mereabsorpsi glukosa yang selanjutnya mengakibatkan hipertrofi sel tubulus proksimal, penebalan membran basalis tubulus dan dilatasi tubulus. Tahap berikutnya ditandai dengan atrofi tubulus dan fibrosis peritubular. Hiperglikemia menyebabkan penurunan reabsorpsi di ginjal terganggu akibat masalah pada hipofisis posterior yang menyebabkan penurunan sekresi ADH, sehingga reabsorpsi tidak dapat dilakukan. Hal ini membuat darah kekurangan cairan dalam plasma, sehingga sel-sel di dalamnya tidak dapat berfungsi secara normal.

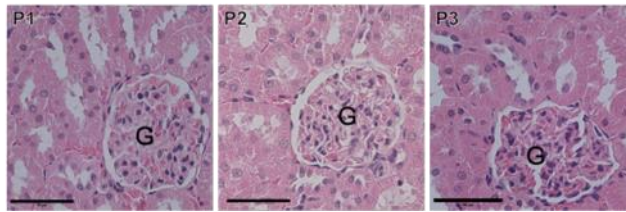


Gambar 1. Histopatologi pada ginjal tikus dengan pewarnaan H&E perbesaran 400x.

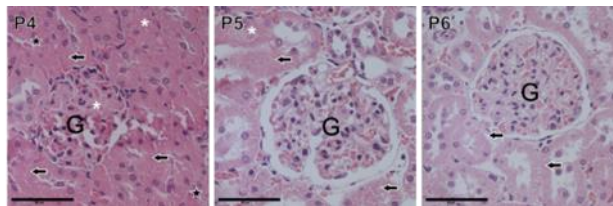
Keterangan:  Pendarahan yang terjadi pada glomerulus

 Nekrosis yang terjadi pada sel tubulus

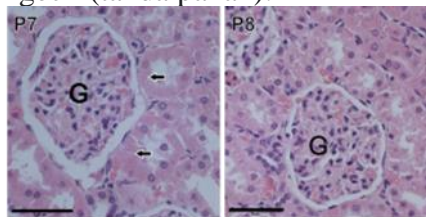
Radikal bebas tidak dapat mengganggu molekul lain setelah menjadi molekul yang stabil. Jika antioksidan dapat mengikat radikal bebas yang berlebihan, yang memungkinkan sel yang telah rusak akibat radikal bebas dapat beregenerasi kembali. Ini menunjukkan bagaimana ekstrak etanol daun ciplukan dapat memengaruhi regenerasi sel setelah radikal bebas merusak sel tubulus. Pendapat dari Tampie, et al., (2023). Kandungan metabolit sekunder flavonoid pada daun ciplukan berfungsi sebagai antioksidan dan melindungi ginjal dan struktur sel-sel epitel lainnya dalam tubuh. Kandungan antioksidan pada ekstrak daun ciplukan berfungsi melawan racun dan menghambat oksidasi sel sehingga kerusakan yang ditimbulkan oleh etilen glikol dapat dikurangi.



Gambar 2. Fotomikrograf ginjal tikus yang diinduksi ekstrak ciplukan dengan pewarnaan hematoksilin-eosin (G: glomerulus). Bar = 50 $\mu$ m. Kelompok P1 normal; glomerulus masih dalam kondisi normal. Kelompok P2 ekstrak daun ciplukan dosis 150 mg/kg BB dan P3 ekstrak daun ciplukan dosis 300 mg/kg BB; tidak ditemukan adanya kerusakan glomerulus dan tubulus.



Gambar 3. Fotomikrograf ginjal tikus pada induksi EG dan ekstrak ciplukan dengan pewarnaan hematoksilin-eosin (G: glomerulus). Bar = 50 $\mu$ m. Kelompok P4 EG; terdapat edema tubulus dan glomerulus (tanda bintang), endapan protein (bintang), dan inti sel mengecil (tanda panah). Kelompok P5 EG 14 hari dan ekstrak daun ciplukan 14 hari dengan dosis 150 mg/kg BB; masih terdapat edema tubulus (tanda bintang) dan inti sel tampak mengecil (tanda panah). P6 EG 14 hari dan ekstrak daun ciplukan 14 hari dengan dosis 300 mg/kg BB; inti sel tampak mengecil (tanda panah).



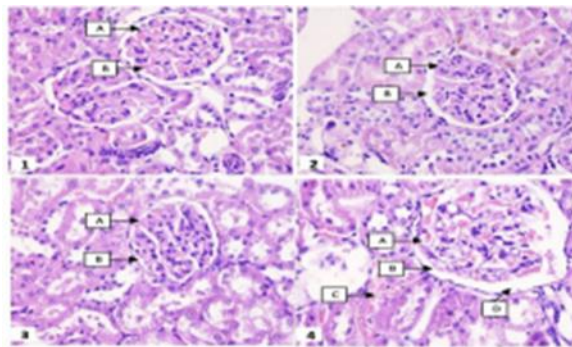
Gambar 4. Fotomikrograf ginjal tikus pada induksi EG dan ekstrak ciplukan dengan pewarnaan hematoksilin-eosin (G: glomerulus). Bar = 50 $\mu$ m. Kelompok P7 EG dan ekstrak daun ciplukan dosis 150 mg/kg BB; inti sel tampak mengecil (tanda panah). P8 EG dan ekstrak daun ciplukan dosis 300 mg/kg BB; glomerulus dalam kondisi normal.

Berdasarkan jurnal penelitian Maliangkay, et al., (2019) menunjukkan bahwa ekstrak etanol dari ciplukan (*Physalis angulata* L.) memiliki kemampuan untuk mengurangi kadar glukosa darah. Penurunan kadar glukosa darah pada dosis 150 mg/KgBB hampir setara dengan kontrol positif (glibenklamid) sebagai pembanding. Dosis 150 mg/Kg BB memiliki persentase penurunan kadar glukosa darah sebesar 14,1% pada hari ke-7 dan 70,5% pada hari ke-14. Senentara itu, dosis 300 mg/Kg BB menunjukkan penurunan sebesar 21,8% dan 69,5% pada hari yang sama. Dosis 150 mg/Kg BB terbukti memiliki efektivitas antidiabetes yang lebih tinggi dibandingkan dosis 300 mg/KgBB, mungkin karena disebabkan oleh efek antagonis senyawa pada ciplukan terhadap sel-sel pulau Langerhans. Ekstrak etanol herba ciplukan berpotensi memperbaiki kerusakan sel  $\beta$ -pankreas pada tikus putih (*Rattus norvegicus*) yang diinduksi aloksan, dengan dosis yang paling efektif untuk menurunkan glukosa darah tikus putih adalah dosis 150 mg/kg BB.

Berdasarkan penelitian Lestiarian (2023). Kreatinin dan urea adalah biomarker yang digunakan untuk mendeteksi kerusakan ginjal, dalam hal ini, urea darah dan kreatinin berkaitan erat. Ketika kreatinin meningkat, biasanya disertai dengan peningkatan ureum serum. Namun, kreatinin diyakini menjadi indikator penyakit ginjal yang lebih spesifik dibandingkan urea. Berdasarkan analisis statistik, sehubungan dengan kadar kreatinin serum

atau urea, kelompok perlakuan menunjukkan hasil yang serupa tanpa perbedaan signifikan. Menunjukkan bahwa tidak ada gangguan fungsi ginjal yang disebabkan oleh pemberian ekstrak daun ciplukan *Physalis angulata* Liin.

Perubahan histopatologi selain perubahan biomarker serum, memeriksa efek toksik pada ginjal. Pengamatan dari pemeriksaan histologis ginjal tidak mendukung adanya degenerasi yang signifikan pada organ-organ ketiga kelompok perlakuan. Namun, perubahan histologis ringan diamati pada ginjal tikus yang menerima ekstrak *Physalis angulata* Liin 1000 mg/kg. Perubahan histologis termasuk jumlah sel Kupffer dan limfosit yang lebih tinggi di sinusoid, yang mengindikasikan respons inflamasi mungkin dipicu oleh pemberian ekstrak daun ciplukan pada dosis tertinggi. Pelebaran abnormal kapsul Bowman pada glomerulus tikus yang diberi ekstrak daun ciplukan 1000 mg/kg juga terdeteksi bersamaan dengan perdarahan ringan di daerah tubulus. Menunjukkan bahwa ekstrak daun ciplukan 1000 mg/kg menyebabkan reaksi inflamasi tetapi tidak cukup parah untuk menyebabkan gangguan pada fungsi ginjal.



Gambar 5. Mikrograf representatif (1-4) dari struktur histologis ginjal tikus. Struktur Jaringan - A: Glomerulus; B: Kapsul Bowman; C: Perdarahan; D: Pelebaran kapsul Bowman. Panel - 1: Kontrol; 2: Ekstrak *Physalis angulata* Liin, 100 mg/kg; 3: Ekstrak *Physalis angulata* Liin, 500 mg/kg; 4: Ekstrak *Physalis angulata* Liin, 1000 mg/kg.

Dosis 500 dan 1000 mg/kg BB berpengaruh terhadap kadar Blood Urea Nitrogen (BUN) dan kreatinin, yang merupakan indikator fungsi ginjal. Kenaikan kadar ini menunjukkan adanya gangguan fungsi ginjal yang dapat memicu inflamasi. Meskipun demikian, tidak ada indikasi kuat bahwa ekstrak ini dapat meregenerasi ginjal secara signifikan. Secara keseluruhan, pemberian ekstrak daun ciplukan (*Physalis angulata* Liin) dosis 1000 mg/kg BB dapat menyebabkan inflamasi akibat efek toksik yang ditimbulkan, reaksi pertahanan tubuh terhadap kerusakan sel, serta perubahan biokimia dan histopatologi pada ginjal. Pemberian ekstrak daun ciplukan selama 28 hari pada tikus tidak menyebabkan perubahan yang signifikan pada fungsi hati dan ginjal. Namun, terdapat gejala klinis diare, sedikit penurunan berat badan, dan perubahan histologis ringan pada hati dan ginjal. Hal ini dipicu oleh ekstrak ciplukan dengan dosis tertinggi 1000 mg/kg. Oleh karena itu, kehati-hatian harus dilakukan ketika menggunakan ekstrak daun ciplukan pada dosis tinggi pada manusia, terutama untuk waktu yang lama, untuk menghindari potensi efek samping.

Menurut Febianti, et al., (2019) pemberian ekstrak air daun ciplukan (*Physalis angulata* Liin) pada konsentrasi tertentu memiliki efek vasoprotektif dengan mencegah penjernihan pembuluh darah ginjal, stres oksidatif, dan inflamasi pada tikus putih jantan yang diinduksi dengan L-NAME. Studi ini menyiratkan pentingnya dosis optimal suplementasi ekstrak air daun ciplukan untuk pencegahan cedera ginjal yang diinduksi disfungsi endotel. Berdasarkan penelitian Sheba, et al., (2019) baik ekstrak daun ciplukan maupun kombinasi ekstrak daun ciplukan dan metilprednisolon dapat menurunkan kadar kreatinin serum, berat jenis urin, dan protein urin yang berbeda dengan hasil pada kelompok kontrol. Penelitian sebelumnya melaporkan bahwa ekstrak ciplukan dosis 750 mg/kg BB dapat menurunkan kadar kreatinin serum pada hari ke-7. Analisis histopatologi pada ginjal dengan dosis 1.500 mg/kg BB

menunjukkan adanya perbaikan sel glomerulus yang terganggu dan pelebaran ureter serta berkurangnya sel epitel yang masuk ke dalam lumen tubulus. Baik ekstrak daun ciplukan maupun kombinasi ekstrak daun ciplukan dan metilprednisolon dapat menurunkan kadar kreatinin serum dan protein urin kreatinin serum dan protein urin jika dibandingkan dengan kelompok kontrol. Penelitian ini sejalan dengan teori efek dari Withangulatin A, sebagai bioaktif yang diisolasi dari *Physalis angulata* Liin, yang memiliki efek immunosupresif efek dengan mengurangi gejala proteinuria dan memperbaiki gambaran histopatologi ginjal.

Berdasarkan penelitian Oktavia et al., (2017) pemeriksaan histopatologi dilakukan dengan membuat preparat histologi. Kelompok dengan dosis 1500 mg menunjukkan peningkatan glomerulus dibandingkan dengan kelompok yang diberikan sediaan uji, sementara hewan positif menunjukkan tingkat kerusakan glomerulus dan tubulus yang paling parah. Hasil penelitian kontrol positif menunjukkan ada kerusakan pada ginjal. Penyuntikan gentamisin yang merupakan radikal bebas, dapat menyebabkan kerusakan pada sel ginjal, nefron, dan tubulus. Akibatnya, hewan uji mengalami kerusakan ginjal. Namun, kerusakan sel ginjal dapat bersifat reversibel, memungkinkan sel ginjal untuk memperbaiki diri dan menghasilkan sel baru. Dosis 1500 mg/KgBB mampu memperbaiki sel ginjal hingga tahap lisis, tetapi kurang efektif sebagai pengobatan menyeluruh. Penggunaan ekstrak daun ciplukan sebaiknya dilakukan pada dosis rendah hingga sedang untuk menghindari efek samping toksik, terutama dalam penggunaan jangka Panjang.

## **KESIMPULAN**

Berdasarkan hasil review yang telah dilakukan dari 10 jurnal, maka dapat disimpulkan dari penelitian ini adalah: Ekstrak daun ciplukan (*Physalis angulata* Liin) terdapat kandungan senyawa- senyawa aktif seperti alkaloid, flavonoid, polifenol, dan saponin, yang berperan dalam meregenerasi sel-sel ginjal, terutama glomerulus, melalui sifat antioksidan, antiinflamasi, dan antidiabetes. Efek ini optimal pada dosis rendah hingga sedang, sedangkan dosis tinggi (500-1000 mg/KgBB) memicu kerusakan ginjal yang ditandai dengan peningkatan Blood Urea Nitrogen (BUN), kreatinin, dan inflamasi. Ekstrak daun ciplukan juga efektif menurunkan kadar glukosa darah, terutama pada dosis 150 mg/KgBB, dengan penurunan sebesar 70,5% pada hari ke-14, mendekati efektivitas kontrol positif (glibenklamid) sebagai pembanding. Dosis tinggi (1500 mg/KgBB) menunjukkan perbaikan pada sel ginjal, tetapi kurang efektif secara keseluruhan. Penggunaan ekstrak daun ciplukan sebaiknya dilakukan dengan dosis rendah hingga sedang untuk menghindari efek samping toksik, terutama pada penggunaan jangka panjang.

## **DAFTAR PUSTAKA**

- Azizah, M., Martha, S., & Agustina, C. (2024). Uji Aktivitas Antidiabetes Kombinasi Ekstrak Etanol Daun Ciplukan (*Physalis Angulata* L.) dan Madu Hutan Terhadap Mencit Putih Jantan yang Diinduksi Streptozotocin. *Jurnal Kesehatan Saemakers PERDANA (JKSP)*, 7(1), 189-197.
- Erpiyana, R., Djamaludin, D., & Andoko, A. (2024). Perbandingan Kualitas Tidur Pasien Gagal Ginjal Kronik dengan Komorbid Hipertensi dan Diabetes Mellitus yang Menjalani Hemodialisa di Rumah Sakit Pertamina Bintang Amin Bandar Lampung. *Malahayati Nursing Journal*, 6(5).
- Febianti, Z. A. H. R. A. H., PERMATASARI, N., & SOEHARTO, S. (2019). Vasoprotective Effect of *Physalis Angulata* L. Leaf Water Extract on Kidney Of N $\omega$ -Nitro-L-Arginine Methyl Ester-Induced Endothelial Dysfunction Rat Model. *Asian Journal of Pharmaceutical and Clinical Research*, 12(1), 432-7.
- Lestiariani, L. (2023). Uji Toksisitas Subkronik Ekstrak Herba Ciplukan (*Physalis Angulata* L.) Terhadap Parameter Biokimia dan Histopatologi Ginjal Pada Tikus Putih (*Rattus Norvegicus*) Galur Wistar. Skripsi. (Doctoral dissertation, Universitas Hasanuddin).
- Maliangkay, H. P., Rumondor, R., & Kantohe, M. (2019). Skrining fitokimia dan potensi antidiabetes ekstrak etanol herba ciplukan (*Physalis angulata* L) pada Tikus Putih (*Rattus norvegicus*) yang

- diinduksi aloksan. *Bio-Edu: Jurnal Pendidikan Biologi*, 4(3), 98-107.
- Oktavia, S., Dharma, S., & Yarman, A. (2017). Pengaruh pemberian ekstrak etanol herba ceplukan (*Physalis angulata* L.) terhadap gangguan fungsi ginjal mencit putih jantan. *Jurnal Farmasi Higea*, 8(1), 39-43.
- Putri, U. K. D., Hajrah, H., & Ramadhan, A. M. (2021, December). Uji Aktivitas Antikoagulan Ekstrak Daun Ciplukan (*Physalis Angulata* L) Secara Invitro: Anticoagulant Activity Test of Ciplukan Leaf Extract (*Physalis Angulata* L) Invitro. In *Proceeding of Mulawarman Pharmaceuticals Conferences* (Vol. 14, pp. 332-338).
- Sheba, S. H., Setiani, N. A., Sutjiatmo, B., Vikasari, S. N., & Sukandar, E. Y. (2019). Combination Effect of Cecendet (*Physalisangulata* L.) Extract and Methylprednisolone in Reducing Inflammation and Improving Renal Functions in Pristane-induced Lupus Rat Models. *Majalah Kedokteran Bandung*, 51(1), 17-24.
- Solomon Ochepo Adole and J.J. Adanu, 2023. Effect of Ethanol Root Extract of *Physalis angulata* on Kidney Function Biomarkers Following Carbon Tetrachloride (CCl<sub>4</sub>) Induced Toxicity in Albino Rats. *American Journal of Biochemistry and Molecular Biology*, 13: 11-19.
- Sulistiyowati, Y., Rahmat, A., Ifadiani, Y., Sari, N., Yulianti, D. R., & Riwu, G. Y. (2024). The Effect of Giving Ciplukan Herb (*Physalis Angulata* L) to the Number of Diabetic Nephropathy Glomerulus of Hyperglycemia Rats. In *E3S Web of Conferences* (Vol. 482, p. 01008). EDP Sciences.
- Tampie, B., Astuti, D. R., Adnyane, I. K. M., & Satyaningtijas, A. S. (2023). The Potential of Ciplukan Leaf Extract (*Physalis Angulata* L.) to Improve Kidney Function. *ActaVETERINARIA Indonesiana*, 11(1), 9-16.
- Wirawan, W. (2018). Uji Ekstrak Etanol Daun Ciplukan Terhadap Gambaran Histopatologi Ginjal Tikus Putih Jantan Diinduksi Streptozotocin. *Farmakologika: Jurnal Farmasi*, 15(2), 124-133.